

Renato A. K. Kalil  
Paulo R. Prates  
Fernando A. Lucchese  
Victor E. Bertoletti  
Edemar M. C. Pereira  
João R. M. Sant'Anna  
Ivo A. Nesralla

## Valvopatia para insuficiência mitral: técnicas e resultados

*O valor da valvoplastia do tratamento cirúrgico da insuficiência mitral continua sendo muito discutido. Analisamos neste trabalho os resultados obtidos em 27 pacientes operados entre 1974 e 1980. A idade variou de 4 a 56 anos (média 26,4). A etiologia reumática foi a predominante (89%) e 12 casos apresentavam lesões valvares associadas (44%). Algumas técnicas operatórias foram empregadas.*

*Houve um óbito hospitalar (3,7%) aos 40 dias de pós-operatório, por agravamento de miocardiopatia existente e um óbito tardio (3,7%) aos 39 meses de pós-operatório, por morte súbita. Quatro pacientes estão sem acompanhamento recente. Dos 21 restantes (84%), há 4 (19%) em grau II (NYHA) e 17 (81%) estão sem sintomas cardiovasculares. Os pacientes são avaliados periodicamente em ambulatório e por métodos não-invasivos. Angiografia foi realizada em 2 pacientes, ambos assintomáticos. Não houve indicação de reintervenção cirúrgica até o momento. Ausculta-se sopro sistólico + ou ++/6 em 10 pacientes, cuja evolução é estável.*

*Conclui-se que a conservação da valva mitral pelas técnicas empregadas constitui recurso preferencial em relação à substituição valvar. Os resultados, nos períodos estudados, consistentes e duradouros, apoiam essa conclusão.*

Desde os primórdios da cirurgia cardíaca sob visão direta, a reconstrução da valva mitral insuficiente tem sido realizada com sucesso<sup>1,2</sup>. Nas últimas duas décadas, várias técnicas foram desenvolvidas<sup>3-10</sup>, experimental e clinicamente, adaptáveis aos diversos tipos de lesão da valva. O aparecimento das próteses artificiais e seu aperfeiçoamento, entretanto, limitaram a mais ampla utilização dos recursos da valvoplastia. Sabe-se que a substituição valvar é processo mais facilmente reproduzível e com resultado imediato mais seguro. As complicações das próteses biológicas ou artificiais, no entanto, constituem seu fator limitante. Parece haver concordância geral hoje, de que é preferível uma valva natural, mesmo algo imperfeita, a uma prótese. Nesse sentido, os resultados a longo prazo das valvoplastias na insuficiência mitral têm sido reavaliados recentemente<sup>11-15</sup>.

Este trabalho do Instituto de Cardiologia do Rio Grande do Sul tem o objetivo de analisar os pacientes com regurgitação mitral submetidos à valvoplastia nos últimos 6 anos, nos quais foram utilizadas duas técnicas já descritas<sup>3,8</sup> com pequenas modificações.

### Casuística e metodologia

Esta série consta de 27 pacientes cuja lesão, única ou predominante, era insuficiência mitral, operados entre dezembro de 1974 e junho de 1980. Havia 12 pacientes do sexo masculino e 15 do feminino. As idades variaram de 4 a 56 anos (média de 26,4 anos). Quinze pacientes estavam em grau funcional III (NYHA) e 12 em grau IV. A etiologia era reumática em 24 casos (89%), sendo nos demais: em 1 congênita, em 1 degeneração mixomatosa e em outro miocardiopatia. Doze pacientes apresentavam lesões associadas (44%), a saber: 8 insuficiências aórticas, 3 insuficiências tricúspides e 1 estenose mitral discreta.

**Técnica operatória** - A técnica mais empregada em 21 casos foi aquela primeiramente descrita por Wooler<sup>3</sup>, com ligeiras modificações. Após o estabelecimento da circulação extracorpórea com hipotermia de 32°C, a aorta é pinçada e o átrio esquerdo aberto para inspeção da cavidade e da valva mitral. Procura-se então identificar a causa anatômica da regurgitação. Se essa for a dilatação do anel valvar, com pouco ou nenhum alongamento da cordoa-

Iha, procede-se à anuloplastia, São aplicados dois pontos, em U, ancorados em feltro de teflon, de mersilene 2-0, um em cada comissura (fig. 1). Esses pontos interessam ao anel fibroso e porção externa do folheto mural principalmente. É respeitada a largura do folheto septal, de maneira a não reduzir excessivamente o orifício. A porção da valva responsável pela dilatação é geralmente o folheto mural e a anuloplastia visa a reduzi-lo até que se obtenha competência valvar. Se necessário, são acrescentados pontos adicionais com mersilene 2 0 ou 3 0. Os pontos devem ser aplicados de maneira tal que os folhetos especialmente o septal, tendam a se invaginar para o ventrículo esquerdo. Dessa forma, haverá uma superfície maior na linha de aposição dos folhetos.

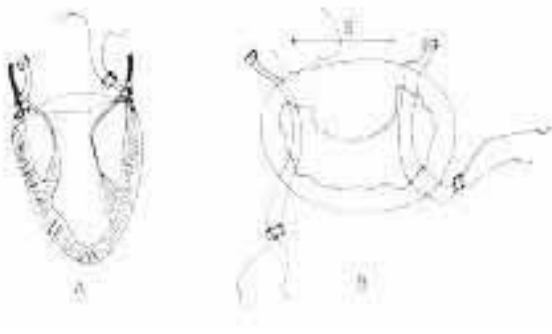


Fig. 1 - Esquema de anuloplastia tipo Wooler. A - corte transversal do VE e valva mitral mostrando a maneira como são aplicados os pontos ancorados em feltro de teflon. B - vista dos folhetos mitrais através do átrio. A valva aórtica é representada em pontilhado. A distância S correspondente à largura do folheto septal.

Quando há alongamento de cordoalha, pode-se reduzir seu comprimento através de ponto de mersilene 2-0, em forma de figura de oito, aplicado na altura apropriada da corda ou conjunto delas, fixando-as na porção alta do músculo papilar correspondente. Isso é mais facilmente feito antes da anuloplastia, por haver melhor exposição. Por isto, a necessidade de encurtamento de corda deve ser criteriosamente julgada ao se inspecionar a valva. Em 1 de nossos casos foi necessário encurtar a corda tendínea.

Se a causa da regurgitação foi ruptura de 1 ou mais cordas tendíneas, havendo ainda boa porção dos folhetos sustentada por cordas íntegras, fazemos a valvoplastia pela técnica inicialmente descrita por McGoon<sup>8</sup>. Essa consiste na ressecção da parte do folheto não sustentada e sutura das bordas resultantes com pontos simples, isolados de mersilene 3-0. Geralmente, é necessário também reduzir o folheto mural, o que se faz da maneira descrita anteriormente. Na maioria das vezes, só o ponto na comissura pósteromedial já é suficiente para obtenção de competência. Em 6 de nossos casos havia ruptura de corda.

Após a correção do defeito, o orifício final é medido com instrumento apropriado<sup>16</sup>, aceitando-se como bons os diâmetros iguais ou superiores a 27 mm. Como as valvas são usualmente muito dilatadas, quase sempre se consegue obter competência completa com diâmetros superio-

res a esse limite, até mesmo em crianças.

Em qualquer das técnicas descritas, após cada etapa do procedimento, a pinça da aorta é aberta e os batimentos cardíacos recuperados para se fazer testes de competência valvar, por palpação e por visão direta. Por esse motivo, não são utilizadas técnicas de cardioplegia hipotérmica. O coração é reperfundido por períodos de 3 min para cada 15 de isquemia miocárdica.

Após o último teste, faz-se o reaquecimento sistêmico do paciente, enquanto se realiza a atriografia com sutura contínua. A saída de perfusão é seguida da avaliação da pressão média em átrio esquerdo. Infunde-se o sangue do oxigenador lentamente, após a descanulação das veias cavas, até o limite máximo de 25 cmH O.

No período pós-operatório imediato, cuidado especial é tomado para detecção precoce de eventuais sopros de regurgitação residual. É de fundamental importância o diagnóstico imediato de possível reagudização da febre reumática e seu pronto tratamento. A presença de taquicardia persistente, sem motivo aparente, já nas primeiras horas de pós-operatório é indicação para início do tratamento com

corticosteróides via endovenosa. Não se deve esperar pelas provas laboratoriais de atividade reumática, pois as conseqüências dessa espera poderão ser desastrosas para a valva operada. Nas fases mais tardias de pós-operatório são tomados os cuidados habituais para profilaxia da febre reumática e da endocardite infecciosa.

Os pacientes são acompanhados em ambulatório, com consultas periódicas. Alguns residentes em locais muito distantes são contactados por carta ou pelos médicos de suas localidades. Foi perdido o acompanhamento de 4 casos. São utilizados preferencialmente métodos não-invasivos de avaliação. Em 2 casos foi realizado cateterismo cardíaco e cineangiocardiógrafia.

## Resultados

**Mortalidade** - houve óbito considerado hospitalar (3,7%) por ter ocorrido no 40.º dia pós-operatório, sem haver antes disso condições de alta, no paciente que apresentava miocardiopatia. Esse paciente deteriorou gradativamente em seu quadro clínico após a cirurgia. Talvez a indicação do procedimento em tal etiologia não tenha sido adequada. Um óbito tardio (3,7%) ocorreu no 39.º mês pós-operatório por morte súbita. Este paciente era acompanhado regularmente em ambulatório. Apresentava pequena regurgitação mitral desde a cirurgia, considerada de pequena magnitude, pois estava assintomático do ponto de vista cardiovascular. Coincidentemente, esse é um dos dois casos submetidos a cateterismo pós-operatório.

**Acompanhamento** - dos 27 pacientes operados, 16 o foram há mais de um ano, 13 há mais de 2 anos e 9 há mais de 5 anos. Além dos 2 óbitos, perdeu-se o acompanhamento de 4 casos. Há, atualmente, 21 pacientes sob controle (84% dos pacientes vivos). Desses, 4 (19%)

estão em grau funcional II (NYHA) e os restantes 17 (81%) em grau I.

**Sopro sistólico** - ausculta-se sopro sistólico de regurgitação mitral com intensidade de + a ++/6+ em 10 pacientes (47%). Desses, 6 já apresentavam pequena regurgitação considerada pouco importante no teste transoperatório, não sendo feitas novas manobras para corrigi-la. Dos 10 pacientes 8 estão assintomáticos e 2 em grau funcional II. Como apresentam evolução clínica estável, inclusive alguns sem qualquer medicação, não se cogita, até o momento, de maior investigação.

Não houve indicação de reoperação em nenhum caso. Não foi também registrado episódio de tromboembolismo sistêmico e nenhum paciente está em uso de anticoagulantes.

Apesar de não apresentarem sintomas e a evolução clínica ser favorável, 2 pacientes foram submetidos a estudo hemodinâmico e cineangiocardiografia (fig. 2) que evidenciou, em ambos, grau discreto de regurgitação mitral e pequeno gradiente entre as pressões de “onda a” de capilar pulmonar e diastólica final do ventrículo esquerdo, um caso com 7 mm Hg e o outro com 6 mm Hg. No 1.º foi realizada a técnica de Wooler simplesmente e no 2.º foi feita correção de corda rota no folheto mural.

As figuras 3 e 4 ilustram os achados radiológicos e ecocardiográficos em 2 casos.




Fig. 2 - Cineangiogramas: 1 - pré-operatório: há opacificação do átrio esquerdo devida à severa regurgitação mitral; 2 - pós-operatório: o átrio esquerdo não se opacificava. Há um pequeno jato de regurgitação perceptível com o filme em movimento.

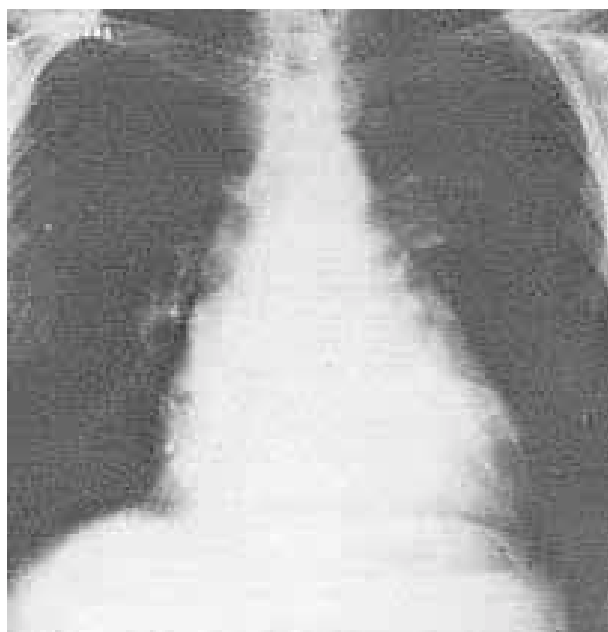


Fig. 3-a

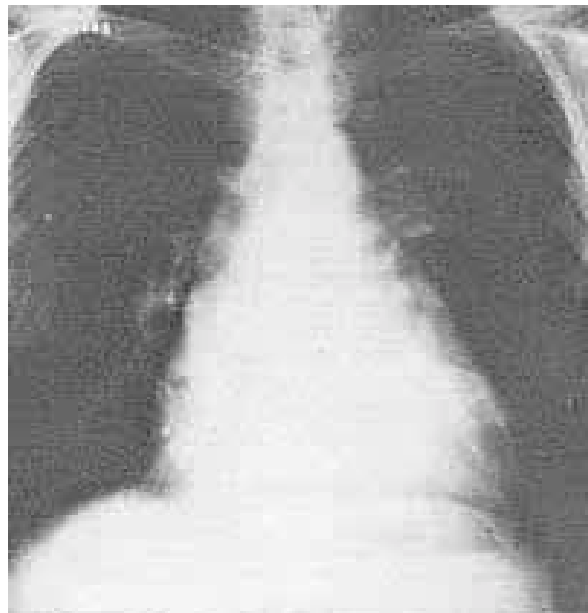


Fig. 3b

Fig. 3 - Radiografias pré e pós-operatórias de 1 paciente submetido à valvoplastia. Pré: aumento global da área cardíaca. Pós: diminuição da área cardíaca.

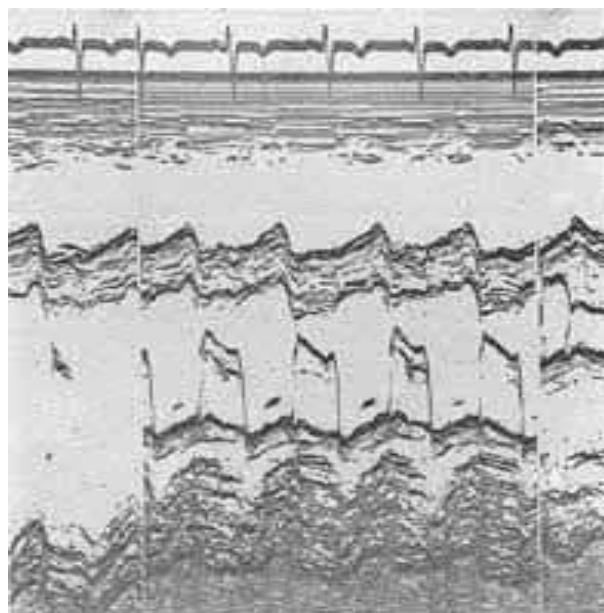


Fig. 4 - Aspecto ecocardiográfico da valva mitral pós-valvoplastia. Note-se o folheto posterior ou mural fixo, acompanhando o anterior na sua movimentação diastólica. O folheto anterior ou septal mostra amplitude de abertura normal, porém há leve redução da velocidade do segmento EF.

## Discussão

Existe consenso geral quanto ao fato de que é preferível conservar uma valva natural, embora algo imperfeita, a substituí-la por dispositivos artificiais. No caso da insuficiência mitral, o emprego de métodos de reconstrução tem gerado controvérsias principalmente quanto à previsibilidade do resultado, a reprodutibilidade das técnicas e a seleção dos pacientes <sup>11</sup>.

As técnicas propostas para corrigir a regurgitação apresentam em comum o objetivo de reduzir o diâmetro do anel valvar, associando-se a esse a correção de cordoalha rota ou alongada, além de outros processos visando a atuar em outros defeitos<sup>3-10</sup>. Todas representam maneiras semelhantes de atingir o mesmo objetivo. Os resultados obtidos com cada uma delas são também semelhantes e geralmente referidos como satisfatórios<sup>9,11-15</sup>.

O método proposto por Wooler e col.<sup>3</sup> visa ao encurtamento e à elevação da cúspide mural em relação à septal, bem como à mobilização ampla das cúspides. Requer, outrossim, que a cordoalha esteja íntegra e que não haja perfuração das cúspides. Foi mais empregado nos casos dessa série porque a anatomia encontrada na maioria era favorável. Outros métodos de redução do orifício valvar poderiam ter sido utilizados, porém esse foi escolhido pela simplicidade e por respeitar as peculiaridades anatômicas de cada valva.

A mortalidade hospitalar e tardia de 3,7% é comparável às de outras cirurgias para correção de lesões orovalvares. Deve ser chamada a atenção para o fato de que nenhum dos óbitos ocorreu por falta do procedimento cirúrgico.

A melhora funcional é significativa em todos os sobreviventes, (81% assintomáticos), devendo-se notar que muitos não usam medicação específica.

A incidência de sopro sistólico residual de 47% é relativamente alta. Todos são, no entanto, de pequena magnitude e a maioria corresponde a jatos de regurgitação, já detectados nos testes transoperatórios e foram considerados insignificantes no momento de avaliação. Talvez de maior importância seja o aparecimento de sopro sistólico, tardiamente nos 4 pacientes cujas valvas eram completamente competentes. Isto certamente se deve a alguma alteração da estrutura da valva que necessitará observação a longo prazo.

A possibilidade de resultar estenose mitral residual após a cirurgia deve ser analisada. A detecção de pequenos gradientes entre pressões de capilar pulmonar e a diastólica final de ventrículo esquerdo nos 2 casos estudados hemodinamicamente pode significar um pequeno grau de estenose. Suas causas e incidência necessitarão estudo com maior número de paciente no futuro. Deve ser notado, entretanto, que os gradientes diastólicos de 6 a 7 mm Hg constatados são mais baixos que a média daqueles resultantes de substituição por prótese biológica ou anuloplastia, com anel flexível<sup>12</sup>. O aspecto ecocardiográfico encontrado assemelha-se ao de estenose mitral leve. Entretanto, deve ser considerado que o orifício anatômico medido no transoperatório era sempre bem amplo e a melhora clínica, radiológica e eletrocardiográfica é evidente. Como a cirurgia é realizada basicamente sobre o folheto mural é natural que sua imagem ecocardiográfica não seja igual à de pacientes normais.

Um índice de reoperações e de tromboembolismo de zero pode atestar significativamente as vantagens da conservação da valva natural, especialmente considerando o fato de que dispensa o uso de anticoagulantes.

A seleção e os cuidados pós-operatórios dos pacientes são de importância fundamental. Conhecem-se como causas de falha das valvoplastias na regurgitação mitral os seguintes fatores: estenose mitral associada com fibrose e/ou intensa calcificação, insuficiência pós-operatória importante, estenose mitral residual, cardite pós-operatória e doença degenerativa dos folhetos. As situações mais favoráveis são em geral nos pacientes jovens, com grave regurgitação devida à dilatação do anel valvar, com ou sem ruptura de corda tendínea. Como já foi citado, especial cuidado é tomado na profilaxia e tratamento precoce de novos surtos de atividade reumática e endocardite infecciosa no pós-operatório imediato e tardio.

Em conclusão, consideramos a conservação da valva mitral, como recurso preferível em relação à substituição valvar. Os resultados nos prazos estudados são bons, consistentes e duradouros, esperando-se a estabilidade tardia do reparo. Por serem de realização simples, sem uso de material estranho ao organismo além dos fios de sutura e de fragmentos de feltro, de teflon, cremos que as técnicas descritas devam ser utilizadas.

## Summary

The value of valvuloplasty for surgical treatment of mitral regurgitation has been continuously discussed. The authors present their experience with the techniques of anuloplasty and reconstruction of valves with ruptured chordae tendinae. There were 27 patients, operated between 1974 and 1980. The mean age was 26.4 years, ranging from 4 to 56 years. A rheumatic etiology was present in 89% of the cases. Twelve patients had lesions in other valves.

There was one hospital death (3.7%), on the fortieth post-operative day, due to cardiomyopathy. One late death (3.7%) occurred suddenly 39 months after surgery. Autopsy was not performed. Four patients were lost in the follow-up period. The remaining 21 are in functional class I (17 patients or 81%) and 11 (4 patients or 19%). There were no cases of reoperation for failure of the procedure, nor were embolic episodes registered. Anticoagulant medication was not used. Ten patients have systolic murmurs in the mitral area of mild intensity. Of these, eight are in functional class I and two in class II. They were all clinically stable in the follow-up.

Surgical reconstruction of the mitral valve in pure or predominant regurgitation should be always tried prior to the decision of replacing the valve. The results, in the follow-up of up to 6 years, were very good and stable. Infective endocarditis and acute rheumatic episodes should be aggressively prevented and treated in the post-operative period.

## Referências

1. Lillehei, C. W.; Gott, V. L.; Dewall, R. A.; Vasco, R. L. - Surgical correction of pure mitral insufficiency by anuloplasty under direct vision. *Lancet*, 77: 446, 1957.
2. Merendino, K. A.; Bruce, R. A. - One-hundred seventeen surgically treated cases of valvular rheumatic heart disease with preliminary report of two cases of mitral

- regurgitation treated under direct vision with aid of a pump-oxygenator. *JAMA* 164: 749, 1957.
3. Wooler, G. H.; Nixon, P. G. F.; Grimshaw, V. A.; Watson, D. A. - Experiences with the repair of the mitral valve in mitral incompetence. *Thorax*, 17: 49, 1962.
  4. Merendino, K. A.; Thomas, G. I.; Jesseph, J. E.; Herron, P. W.; Wintercheid, L. C.; Vetto, R. R. - The open correction of rheumatic mitral regurgitation and/or stenosis, with special reference to regurgitation treated by posteromedial annuloplasty utilizing a pump-oxygenator. *Ann. Surg.* 150: 5, 1959.
  5. Kay, J. H.; Egerton, W. S. - The repair of mitral insufficiency associated with ruptured chordae tendinae. *Ann. Surg.* 157: 315, 1963.
  6. Carpentier, A. - Plastic and reconstructive mitral valve surgery. In Kalmanson, D. - *The Mitral Valve*. E. Arnold, London, 1976. p. 527.
  7. Reed, G. E.; Tice, D. A.; Clauss, R. H. - Asymmetric exaggerated mitral annuloplasty. Repair of mitral insufficiency with hemodynamic predictability. *J. Thorac. Cardiovasc. Surg.* 49: 752, 1965.
  8. McGoon, D. C. - Repair of mitral insufficiency due to ruptured chordae tendinae. *J. Thorac. Cardiovasc. Surg.* 39: 357, 1960.
  9. Cooley, D. A.; Frazier, O. H.; Norman, J. C. - Mitral leaflet prolapse. Surgical treatment using a posterior annular collar prosthesis. *Cardiovasc. Dis. Bull Texas Heart Inst.* 3: 381, 1976.
  10. Bigelow, W. G.; Kuypers, P. J.; Heimbecker, R. O.; Gunton, R. W. - Clinical assessment of the efficiency and durability of direct vision annuloplasty. *Ann. Surg.* 154: 320, 1961.
  11. Carpentier, A.; Chauvand, S.; Fabiani, J. N.; Deloche, A.; Relland, J.; Lessana, A.; D'Allaines, C. L.; Blondeau, P. L.; Plwnica, A.; Dubost, C. L. - Reconstructive surgery of mitral valve incompetence. Ten year appraisal. *J. Thorac. Cardiovasc. Surg.* 79: 338, 1980.
  12. Duran, C. G.; Pomar, J. L.; Revuelta, J. M.; Gallo, I.; Poveda, J.; Ochoteco, A.; Ubago, J. L. - Conservative operation for mitral insufficiency. Critical analysis supported by post-operative hemodynamic studies of 72 patients. *J. Thorac. Cardiovasc. Surg.* 79: 326, 1980.
  13. Reed, G. E.; Pooley, R. W.; Moggio, R. A. - Durability of measured mitral annuloplasty. Seventeen year study. *J. Thorac. Cardiovasc. Surg.* 79: 321, 1980.
  14. Shore, D. F.; Wong, P.; Paneth, M. - Results of mitral valvuloplasty with a suture plication technique. *J. Thorac. Cardiovasc. Surg.* 79: 349, 1980.
  15. Kay, J. H.; Zublate, P.; Mendez, M. A.; Vanstrom, N.; Yokoyama, T. - Mitral valve repair for significant mitral insufficiency. *Am. Heart J.* 96: 253, 1978.
  16. Lucchese, F. A.; Kalil, R. K.; Prates, P. R.; Nesralla, I. A.; Jatene, A. D. - A new valve retractor for mitral valve procedures. *Ann. Thorac. Surg.* 29: 177, 1980.