

Ivo Nesralla
Fernando Lucchese
Renato A. Kalil
Paulo R. Prates
Victor E. Bertoletti
João Ricardo Sant'Anna

Cirurgia da estenose subaórtica hipertrófica: resultados a longo prazo

A estenose subaórtica hipertrófica idiopática (ESAH) é uma cardiopatia responsável por sintomatologia progressiva ou morte súbita. Embora a desobstrução cirúrgica da via de saída do ventrículo esquerdo seja seguida por melhora clínica e hemodinâmica na maioria dos pacientes, os critérios de indicação cirúrgica e o procedimento a ser empregado ainda são discutidos.

São revistos os resultados obtidos com a cirurgia da ESAR em 14 pacientes operados entre janeiro de 1970 e julho de 1980 no Instituto de Cardiologia do Rio Grande do Sul. Doze doentes apresentavam ESAH isolada e, em 2, ela estava associada a insuficiência mitral severa. A cirurgia consistiu em miomectomia septal em cunha através da valva aórtica, nos 12 doentes com anomalia isolada e na substituição valvar mitral, nos demais. Em um paciente foi realizada ponte de veia safena para a artéria coronária descendente anterior. Um paciente faleceu no pós-operatório imediato, por arritmia ventricular refratária ao tratamento clínico e nenhum óbito tardio foi registrado. Dez pacientes tiveram benefícios pela cirurgia, com redução da sintomatologia e melhora da classe funcional, incluindo-se os 2 com substituição da válvula mitral. Ficou demonstrada, em 5 pacientes, a redução do gradiente ventrículo esquerdo-aorta por estudo hemodinâmico. Em 3 pacientes, permanece variável grau de limitação física.

Conclui-se: 1) existe lugar para substituição da valva mitral em casos selecionados quando está associada afecção valvar com inserção anômala dos músculos papilares da valva mitral; 2) miomectomia septal em cunha é procedimento adequado para reduzir a obstrução da via de saída de ventrículo esquerdo; 3) a indicação cirúrgica pode ser estendida de pacientes severamente sintomáticos aos doentes de menor sintomatologia, mas em risco de morte súbita.

A estenose subaórtica hipertrófica (ESAH) é uma doença do músculo cardíaco, responsável por sintomatologia progressiva ou morte súbita. Possui 3 características especiais: 1) geneticamente é transmitida em caráter autossômico dominante¹; 2) há um componente dito "miopático", com desarranjo miofibrilar, aumento do número de fibrócitos e fibrose intersticial²; 3) existe desproporção anatômica entre a espessura do septo interventricular (IV) hipertrofiado e a da parede do ventrículo esquerdo (VE), com obstrução à ejeção ventricular esquerda durante a sístole³.

Embora a desobstrução cirúrgica da via de saída do VE seja seguida por melhora clínica e hemodinâmica na maioria dos pacientes, os critérios de indicação e os procedimentos cirúrgicos a serem empregados ainda são discutidos. O objetivo do presente trabalho é o estudo de 14 casos de ESAH operados no Instituto de Cardiologia do

Rio Grande do Sul, bem como revisão concisa da literatura.

Casuística e métodos

Entre janeiro de 1970 e julho de 1980, 14 pacientes foram operados para tratamento da ESAH. Doze pacientes apresentavam ESAH isolada e, em dois, ela estava associada à insuficiência mitral moderada.

Os dados clínicos e hemodinâmicos estão resumidos nas tabelas I, II e III.

Todos os pacientes foram abordados por toracotomia longitudinal com esternotomia mediana e a circulação extracorpórea, hipotérmica a 28°C, excluir técnica de rotina foi empregada.

A preservação miocárdica transoperatória foi feita com auxílio da hipotermia sistêmica nos 3 primeiros pacientes e com hipotermia tó-

pica nos 10 subseqüentes. No último, associou-se ainda cardioplegia hipotérmica e hipercalêmica.

A miomectomia foi executada em todos os pacientes, obedecendo ao seguinte protocolo cirúrgico; 1) incisão oblíqua da aorta, em direção ao seio de Valsalva não-coronariano, como o objetivo de facilitar a exposição do septo IV; 2) relaxamento completo do coração para melho-

Tabela I - Sintomatologia pre-operatório - N = 14.

Diagnóstico	N.º casos	%	LC	-	%
Dispneia progressiva	11	78,6	67,2	-	89,9
"Angina pectoris"	7	50,0	36,2	-	63,8
Síncope	13	92,9	85,7	-	100,0
Arritmias	11	78,6	67,2	-	89,9
Síncope + Angina	6	42,9	29,2	-	56,6

Tabela II - Pacientes submetidos a miomectomia - N = 12.

Caso n.º	Idade sexo	Grau funcional	Insuficiência mitral	Gradiente VE - AO	Evolução
1	11 F.	III	-	90	Óbito no P.O. imediato
2	27 M.	III	-	-	Boa
3	54 M.	IV	-	-	Boa
4	54 M.	III	+ /++++	89	Regular, IC grau II
5	56 M.	IV	+ /++++	72	IC grau III, bloqueio de ramo E
6	17 F.	III	-	55	Boa
7	31 M.	IV	-	45	Regular, IC grau II
8	18 F.	IV	-	102	Boa
9	26 M.	III	+ /++++	64	Boa
10	28 F.	III	-	72	Boa
11	17 F.	III	-	84	Boa
12	18 F.	III	-	40	Regular, BAV 1.º grau

Tabela III - Pacientes submetidos a substituição valvar e miomectomia - N = 2.

Caso n.º	Idade Sexo	Grau funcional	Insuficiência mitral	Lesões associadas	Gradiente VE - VO	Evolução
1	47 F.	III	+ /++++	Obstruções coronarianas em artéria desc. anterior	104	Excelente
2	28 F.	IV	+ /++++	-	110	Excelente

rar a exposição do septo IV, o que é facilitado pela hipotermia tópica e, mais recentemente, com a cardioplegia induzida por potássio; 3) a miomectomia é realizada de maneira a formar-se um "canal" no septo, localizado entre os folhetos coronários esquerdo e direito (fig. 1); 4) a profundidade do "canal" está em função da espessura do septo. Um parâmetro adequado para testar a permeabilidade do canal de fluxo VE-Ao é o emprego de dilatadores de diâmetro variáveis, segundo tabelas apresentadas por Rowlatt e col. ⁴.

Em dois pacientes, concomitantemente com a miomectomia, a valva mitral foi substituída por prótese de Lillehei-Kaster (tab. II). À análise transoperatória, o aparelho valvar apresentava encurtamento e fibrose da cordoalha, resultando em grau moderado de insuficiência mitral. em ambos os casos, como descrito em 1973 por Cooley (EAo mitrogênica). No 2.º paciente, foi realizada ainda revascularização do miocárdio (ponte aortocoronária com veia safena para a artéria coronária descendente anterior).

Resultados

O primeiro paciente faleceu após 48 horas de pós-operatório, por arritmia ventricular refratária ao tratamento clínico.

Treze pacientes encontram-se em acompanhamento ambulatorial e nenhum óbito foi registrado. A figura 2 mostra a curva de sobrevivência da série.

No pós-operatório tardio um paciente (n.º 5) apresentou bloqueio de ramo esquerdo e insuficiência mitral. progressiva e não apresenta evolução clínica satisfatória, pois está atualmente em classe funcional III (NYHA).

Outros dois pacientes (n.º 4 e 7), permanecem em grau funcional II.

O último paciente operado apresentou, nas primeiras horas de pós-operatório, arritmia ventricular que cedeu com o emprego de agentes betabloqueadores por via endovenosa.

Os demais pacientes apresentam boa evolução, com vida ativa e normal, em grau funcional I (fig. 3).

A avaliação hemodinâmica pós-operatória foi realizada em 5 pacientes. A redução do gradiente sistólico ventrículo-aorta, pode ser acompanhado pelo gráfico da figura 4.

Destacamos que os dois pacientes nos quais a valva mitral. foi substituída por prótese de baixo-perfil, foram os que apresentaram melhor evolução.

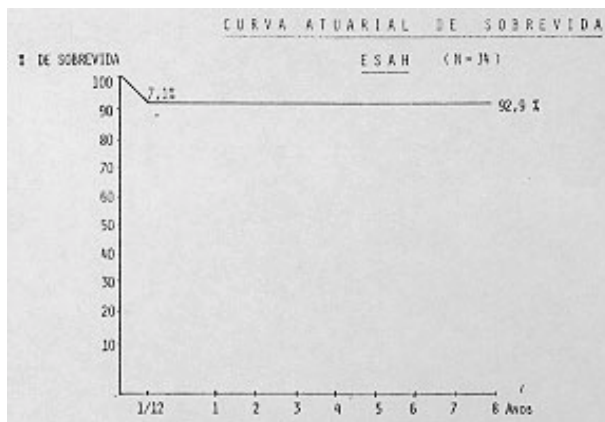
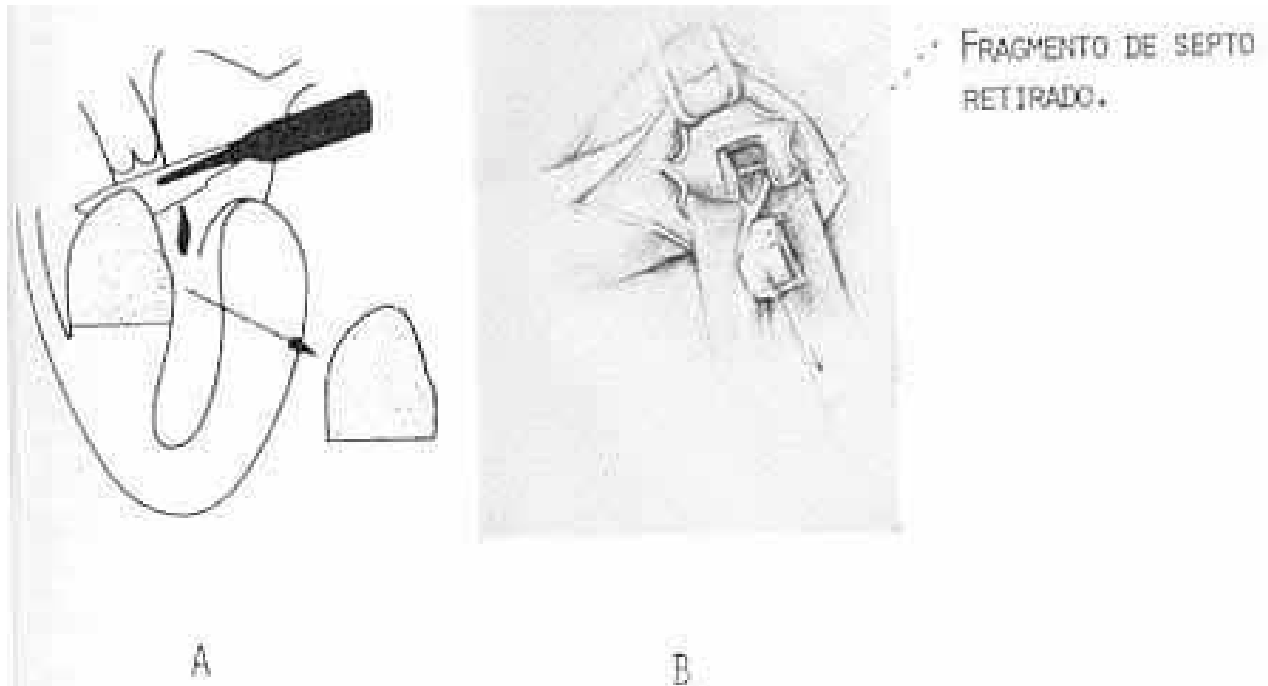


Fig. 2

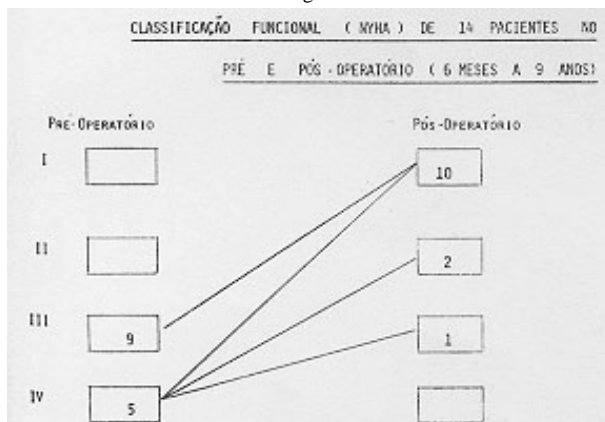


Fig. 3

Discussão

Embora inúmeros estudos tenham documentado a história natural da ESAH^{5,6} recentes progressos no diagnós-

tico, particularmente, a ecocardiografia e o seguimento pós-operatório tardio dos pacientes operados, mostram que essa é mais complexa do que anteriormente admitido.

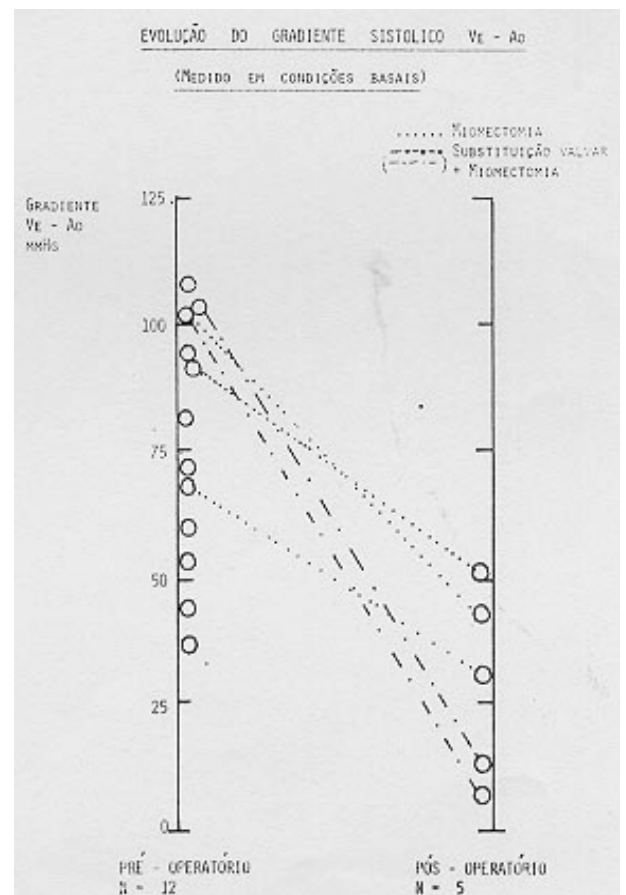


Fig. 4

As sérias relatadas por Frank e Braunwald ⁶ sugerem que a miocardiopatia hipertrófica é uma doença clinicamente benigna, evoluindo para a deterioração e morte em 25% dos casos. De outro lado, Aldman e col. ⁷ demonstraram ser essa uma enfermidade de caráter progressivo: 75% dos pacientes estudados evoluíram para insuficiência cardíaca de graus III e IV. Esses autores acreditam que a obstrução da via de saída do ventrículo esquerdo, associada à regurgitação mitral, foi a principal causa da má evolução. Isso coincide com a nossa experiência, pois os pacientes com graus variáveis de insuficiência mitral apresentam evolução mais rápida dos sintomas.

De outro lado, se as arritmias no pré-operatório são incomuns nessa afecção, elas são mal toleradas por resultarem em freqüentes manifestações de baixo débito.

A morte súbita merece análise mais cuidadosa. Ela pode surgir prematuramente ou durante o curso de um quadro de insuficiência cardíaca congestiva. Dentro da história natural de enfermidade sua incidência é de 3% a 4% ao ano. Sendo a morte súbita uma complicação freqüente da ESAH, é importante identificar aqueles pacientes mais sujeitos a risco. Infelizmente, não há parâmetros clínicos (idade, quadro clínico, sexo, história familiar, magnitude do gradiente ventrículo esquerdo-aorta, pressão diastólica final ou alterações eletrográficas) que possam servir de critérios seguros. Hardarson ⁵ sugere que pacientes jovens (≤ 20 anos) e sintomáticos apresentam precocemente alta mortalidade.

O papel do tratamento cirúrgico no curso da história natural dessa enfermidade tem sofrido várias objeções teóricas ^{12,13} e que podem ser assim assumidas: 1) a limitação funcional imposta aos pacientes é o resultado do componente "miopático" da enfermidade e a cirurgia em nada interfere na patologia básica; 2) o déficit na complacência do ventrículo esquerdo é o fator hemodinâmico básico da insuficiência cardíaca e o tratamento cirúrgico também não melhora essa situação, podendo até piorá-la; 3) a redução do gradiente ventrículo esquerdo-aorta conseqüente à miomectomia pode ser devido em grande parte ao dono miocárdico transoperatório, apesar de todos os progressos na preservação miocárdica.

Várias técnicas operatórias têm sido propostas e delas, a miomectomia septal é a mais amplamente empregada ^{14,15}.

A influência favorável do tratamento cirúrgico pode ser demonstrada pela curva da sobrevivência de nossa série. Em acompanhamento médio de até 8 anos não houve óbitos tardios.

Analisando a qualidade de vida dos pacientes no pós-operatório e comparando-a com a do pré-operatório podemos verificar: 1) há nítida melhora dos sintomas nos primeiros anos, com queda do gradiente ventrículo esquerdo-aorta em condições; 2) a longo prazo, o tratamento não previne o reaparecimento gradual dos sintomas.

No estado atual da compreensão da história natural dessa enfermidade, o dado preditivo mais seguro é o da relação entre a espessura do septo interventricular e a da parede posterior do ventrículo esquerdo, medida através

do ecocardiograma (Fig. 5). Os pacientes que apresentam uma relação de 1,5 e 2, são os que apresentam maior incidência de morte súbita.

Essas observações indicam que o componente "miopático" do processo constitui o fator crítico no prognóstico.

Assim, o reaparecimento dos sintomas, o risco de morte súbita e o óbito conseqüente à insuficiência cardíaca congestiva não são completamente eliminados pelo tratamento cirúrgico, podendo ocorrer em número pequeno de pacientes. Outras complicações que podem eventualmente surgir no pós-operatório são os fenômenos embólicos, a insuficiência aórtica ou mitral, as arritmias cardíacas e o aparecimento de comunicação interventricular. Esta última pode ser decorrente da miomectomia excessiva com conseqüente perfuração do septo interventricular. Entre os recursos utilizados para evitá-la pode ser usada a palpação bimanual do septo interventricular previamente à ressecção e urna miomectomia limitada à confecção de uma via de saída de ventrículo esquerdo adequada para a idade e peso do paciente ⁴.

O papel da valva mitral na gênese dessa enfermidade tem sido também motivo de controvérsia.

Admite-se que durante a sístole ventricular o septo hipertrofiado se projete sobre o folheto septal da mitral determinando obstrução na via de saída do ventrículo esquerdo ¹⁸. Por essa razão, Cooley e col. ¹⁸ em 1973 preconizaram a substituição do aparelho valvar mitral por uma prótese de baixo-perfil. Na nossa casuística isso foi realizado em dois pacientes, ambos com grau moderado de insuficiência mitral. À inspeção no transoperatório, a cordoalha apresentava-se espessada assim como os músculos papilares. Outro dado anatômico que constatamos foi a inserção atípica dos músculos papilares da mitral. Em condições normais e vista através da aortotomia, a inserção dos músculos papilares guardava simetria entre a comissura dos folhetos coronarianos esquerdos e o não coronariano. Constatamos ainda a rotação horária da inserção da musculatura papilar, o que por si só já é um fator obstrutivo (fig. 6).

Acreditamos que apenas nessas situações a substituição valvar mitral tem seu papel. Ambos os pacientes assim operados evoluem com 5 anos e 6,5 anos de pós-operatório, assintomáticos. O exame hemodinâmico pós-operatório revela ausência de gradiente importante no ventrículo esquerdo-aorta (7 e 10 mm HG).

O emprego de betabloqueadores no pós-operatório baseia-se em ação farmacológica de redução do grau de obstrução da via definida: a) de saída do ventrículo esquerdo; b) controle das arritmias.

O primeiro paciente da série faleceu na 48^a hora de pós-operatório por fibrilação ventricular rebelde à medicação e às medidas de cardioversão. Já o 14.^o paciente, que também apresentou essa complicação, respondeu favoravelmente à ação do betabloqueador por via endovenosa.

Essa medicação, no nosso entender, deve ser continuada no pós-operatório tardio, considerando-se o fator miopático da enfermidade.

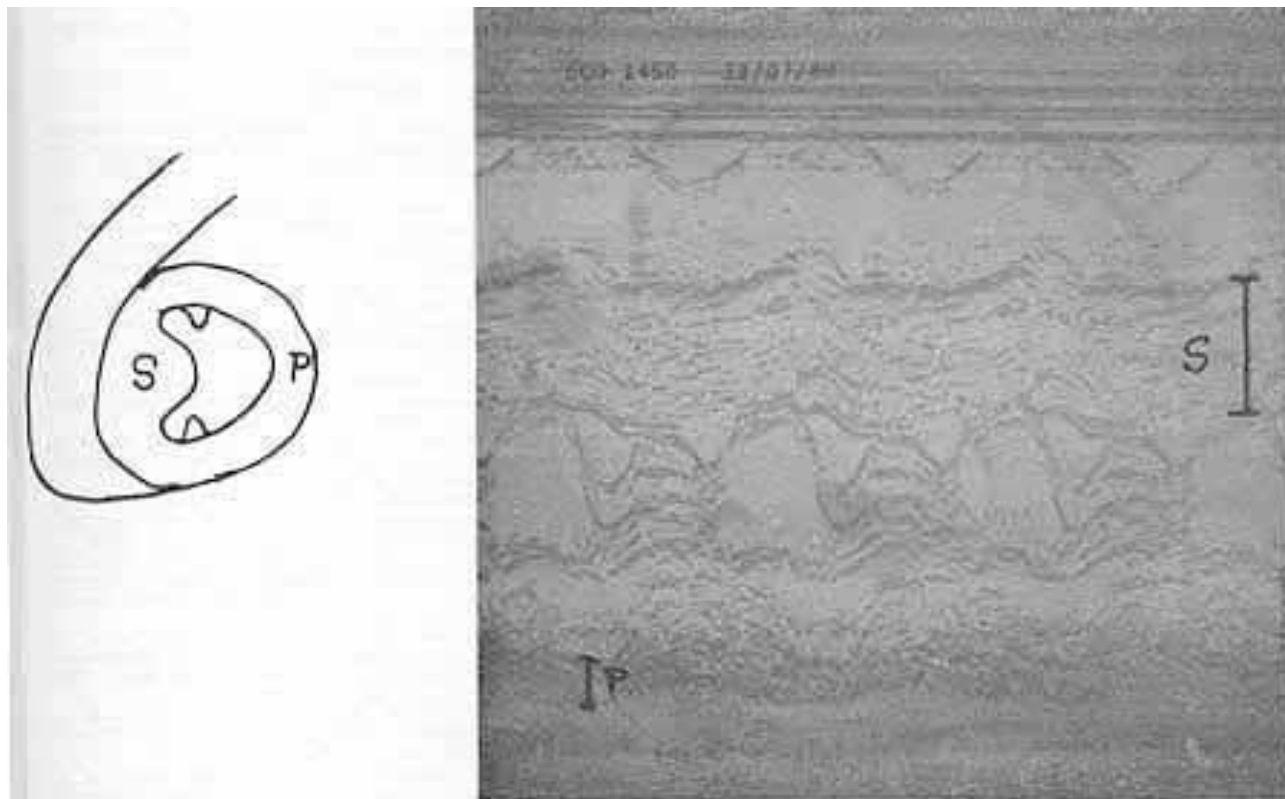


Fig. 5 - Relação entre a espessura do septo IV (S) e a da parede posterior da VE (P) medida pelo ecocardiograma. Normalmente essa relação é de até 1,2. Na ESAH ela está aumentada importante fator preditivo de morte súbita. (Ver texto).

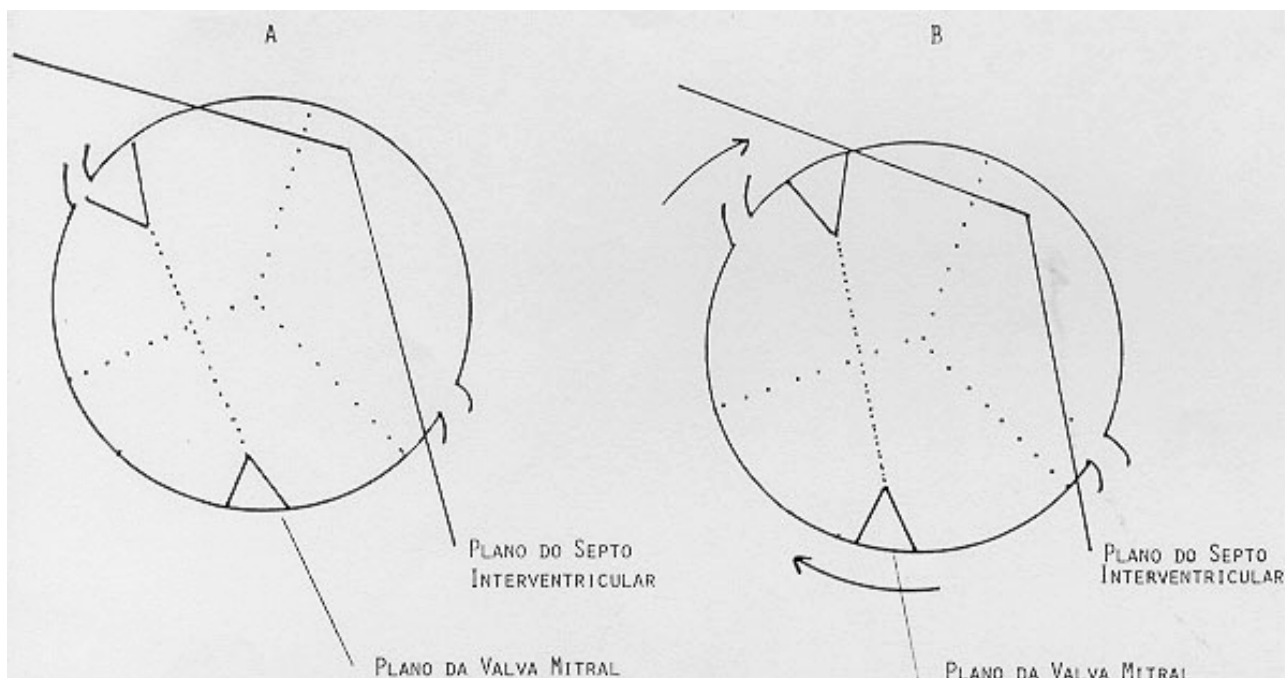


Fig. 6 - A - Representação esquemática do plano da valva mitral, em condições normais e visualizada através da aortotomia; B - Inserção anômala dos músculos papilares da valva mitral (rotação horária) encontrada em dois casos da presente série (ver texto).

Quanto aos parâmetros para indicação cirúrgica, a progressão dos sintomas e refratariedade ao tratamento clínico tem sido o critério mais seguro. É importante, no entanto, quantificar todos os parâmetros clínicos, ecográficos e hemodinâmicos. Nesse sentido, confeccionamos a tabela

IV. Nela, estão relacionadas todas as variáveis presentes, sendo a cada uma atribuído determinado valor. A indicação cirúrgica estaria condicionada a um valor total igual ou maior do que 7. Assim, poderemos ter a situação na qual o quadro clínico

co não seja muito exuberante (valor 3) mas com história familiar de morte súbita (valor 2), relação espessura do septo/parede posterior > 2.0 (valor 2), gradiente sistólico VE-Ao > 60 mm Hg (valor 1), com um total de 8 pontos e conseqüente indicação cirúrgica.

Tabela IV - Quantificação dos critérios para tratamento cirúrgico na ESAH.

1 - Sintomatologia	
Síncope	
Dispnéia	
Arritmia	> Peso 5
Angina	
Síncope + Angina	
2 - Gradiente VE - Ao	
Espessura septo	Peso 1
3 - Relação	
Espessura da parede posterior	> 2 Peso 2
4- História familiar de morte súbita	
	Peso 2

Summary

Hypertrophic subaortic stenosis (HSS) is related to progressive clinical deterioration or sudden death. Although surgical relief of the left ventricular tract is followed by clinical and hemodynamic improvement in most cases, selection of patients for surgery and the operative technics are still discussed.

The authors review the results of surgery for HSS in 14 patients operated between 1970 and 1980. Twelve patients had isolated HSS and two patients had associated mitral insufficiency. Surgical technique consisted mainly in a wedge septal myomectomy through the aortic valve; associated procedures were mitral valve replacement in two, and saphenous vein graft in one patient. One patient died in the immediate postoperative period from ventricular arrhythmia. There were no late deaths. Ten patients improved clinically after the surgery, including those submitted to mitral replacement. In five patients there was a reduction in the gradient between the left ventricle and the aorta. In the remaining three patients there was a less improvement in the functional class (NYHA).

We conclude that: 1) there is a definite place for the substitution of the mitral valve in selected patients (especially when the HSS is "mitrogenic"); 2) septal myomectomy is an adequate procedure to reduce left ventricular outflow obstruction; 3) patients with slight

physical disability may also be candidates for surgery if the risk of sudden death is present.

Referências

1. Clark, C. E.; Henry, W. L.; Epstein, S. E. - Familial prevalence and genetic transmission of idiopathic hypertrophic subaortic stenosis. *N. Engl. J. Med.* 289: 709, 1973.
2. Isner, J. M.; Maron, B. J.; Roberts, W. C. - Comparison of amount of myocardial cell disorganization in operatively excised septectomy specimens with amount observed at necropsy in 18 patients with cardiomyopathy. *Am. J. Cardiol.* 46: 42, 1980.
3. Abbasi, A. S.; Macalpin, R. N.; Eber, L. M. et al. - Echocardiographic diagnosis of idiopathic hypertrophic cardiomyopathy without outflow obstruction. *Circulation*, 46: 897, 1972.
4. Rowlatt, U. F.; Rimoldi, H. J. A.; Lev, M. - The quantitative anatomy of the normal child's heart. *Heart Pediat. clin. N. Amer.* 10: 499, 1963.
5. Hardarson, T.; De La Calzada, C. S.; Curiel, R. et al. - Prognosis and mortality of hypertrophic obstructive cardiomyopathy. *Lancet*, 2: 1462, 1973.
6. Frank, S.; Braunwald, E. - Idiopathic subaortic stenosis. Clinical analysis of 126 patients with emphasis on the natural history. *Circulation*, 37: 759, 1968.
7. Adelman, A. G.; Wigle, E. D.; Ranganathan, N. et al. - The clinical course in muscular subaortic stenosis. A retrospective study of 60 hemodynamically proven cases. *Ann. Intern. Med.* 77: 515, 1972.
8. Shah, P. M.; Adelman, A. G.; Wigle, E. D. et al. - The natural (and unnatural) course of hypertrophic obstructive cardiomyopathy. A multicenter study. *Circ. Res.* 34, 35 (Suppl. II): 179, 1973.
9. Maron, B. J. -, Henry, W. L.; Clark, C. E. et al. - Asymmetric septal hypertrophy in childhood. *Circulation*, 53: 9, 1976.
10. Maron, B. J.; Roberts, W. C.; Edwards, J. E. et al. - Sudden cardiomyopathy: Characterization of patients without previous functional limitation. *Am. J. Cardiol.* 41: 803, 1978.
11. Maron, B. J.; Lipson, L. C.; Roberts, W. C. et al. - "Malignant" hypertrophic cardiomyopathy: Identification of a subgroup of families with unusually frequent premature deaths. *Am. J. Cardiol.* 41: 1133, 1978.
12. Parker, B. M. - The course in idiopathic hypertrophic muscular subaortic stenosis. *Ann. intern. Med.* 70: 903, 1969.
13. Goodwin, J. E.; Oakley, C. M. - The cardiomyopathies. *Br. Heart J.* 34: 545, 1972.
14. Morrow, A. G. - Hypertrophic subaortic stenosis. Current techniques. *J. Thorac Cardiovasc. Surg.* 76: 4-423, 1978.
15. Bigelow, W. G.; Trimble, A. S.; Auger, P. et al. - The ventriculomyotomy operation for muscular subaortic stenosis. A reappraisal. *J. Thorac. Cardiovasc. Surg.* 52: 514, 1966.
16. Watson, D. C.; Henry, W. L.; Epstein, S. E. et al. - Effects of operation on left atrial size and the occurrence of atrial fibrillation in the patients with hypertrophic subaortic stenosis. *Circulation*, 55: 178, 1977.
17. Redwood, D. R.; Goldstein, R. E.; Hirshfeld, J. et al. - Exercise performance following septal myotomy and myectomy in patients with obstructive ASH. Submitted for publication.
18. Cooley, D. A.; Leachman, R. D.; Wukash, C. D. - Diffuse muscular subaortic stenosis. Surgical treatment. *Am. J. Cardiol.* 31: 1, 1973.